

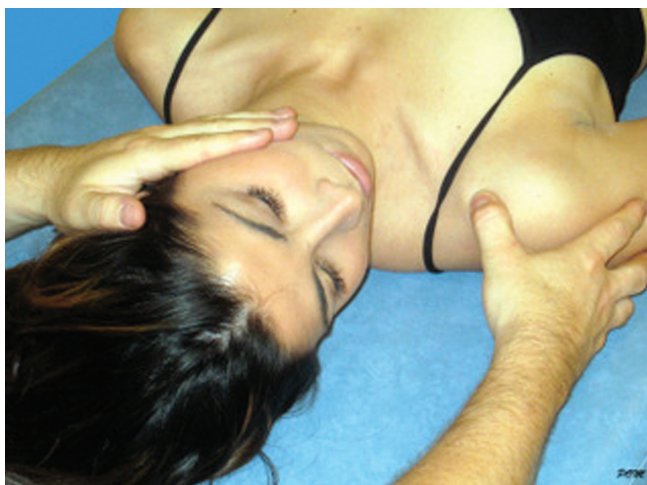

Figure 4.12 : Postériorisation de la clavicule : le pouce du praticien tire la clavicule vers l'arrière pour la déplacer en arrière par la mise en tension du fascia du muscle trapèze.

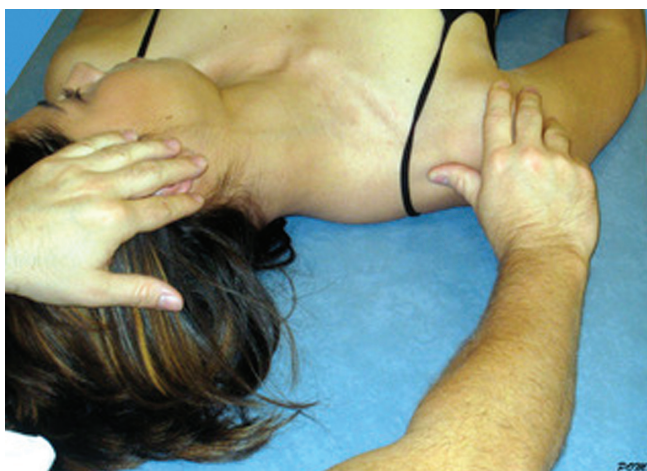


Figure 4.13 : Antériorisation de la clavicule : le pouce du praticien pousse l'extrémité latérale de la clavicule vers l'avant qui est facilitée par la mise en tension de l'aponévrose du fascia cervical moyen lors de la rotation active controlatérale de la tête du patient.

- **Les mobilisations sont articulaires au niveau de la sterno costo-claviculaire :**
On peut réaliser des mobilisations de l'articulation de façon analytique mais nous préférons cette manœuvre plus globale qui permet d'agir sur toutes les structures autour de la clavicule (Figures 6.14 et 6.15).