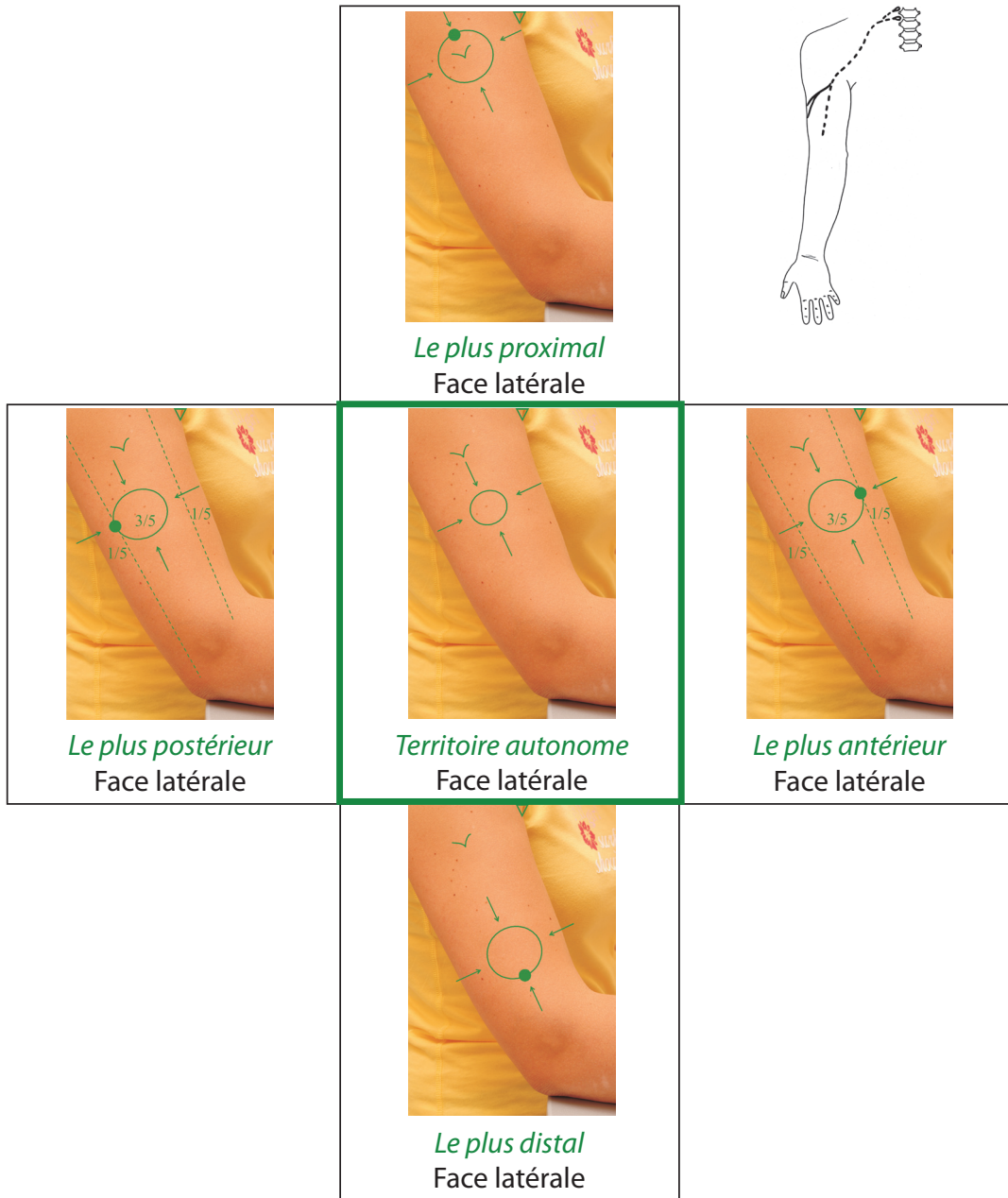


Branche inférieure du nerf cutané latéral du bras

Inferior lateral cutaneous nerve of arm

Nervus cutaneus brachii lateralis inferior

Branche descendante du nerf cutané de l'épaule



Département brachial

Planche 4.4 : les cinq éléments topographiques de la sensibilité vibrotactile, c'est-à-dire *les quatre points cardinaux du territoire maximal de distribution cutanée et le territoire autonome*